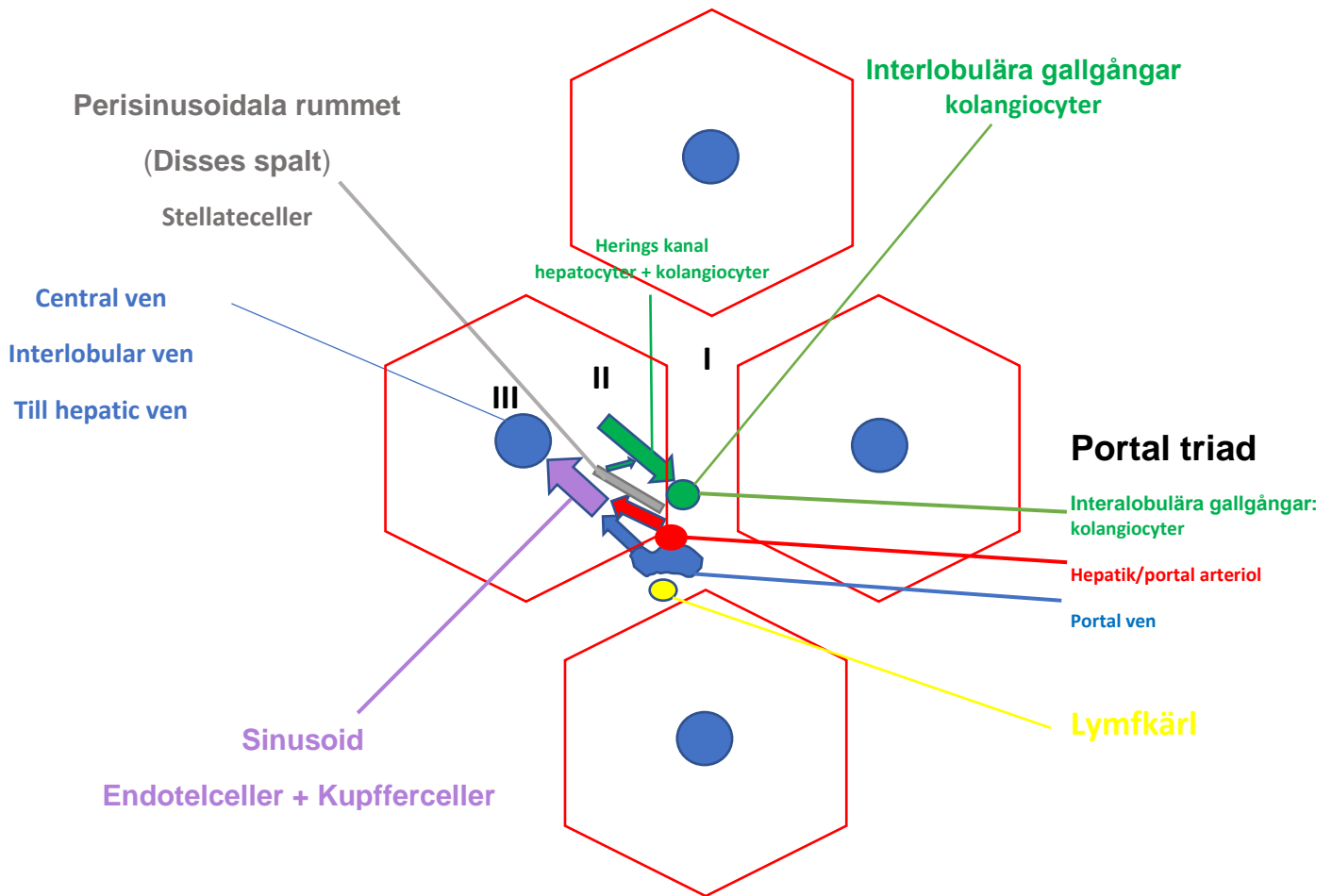



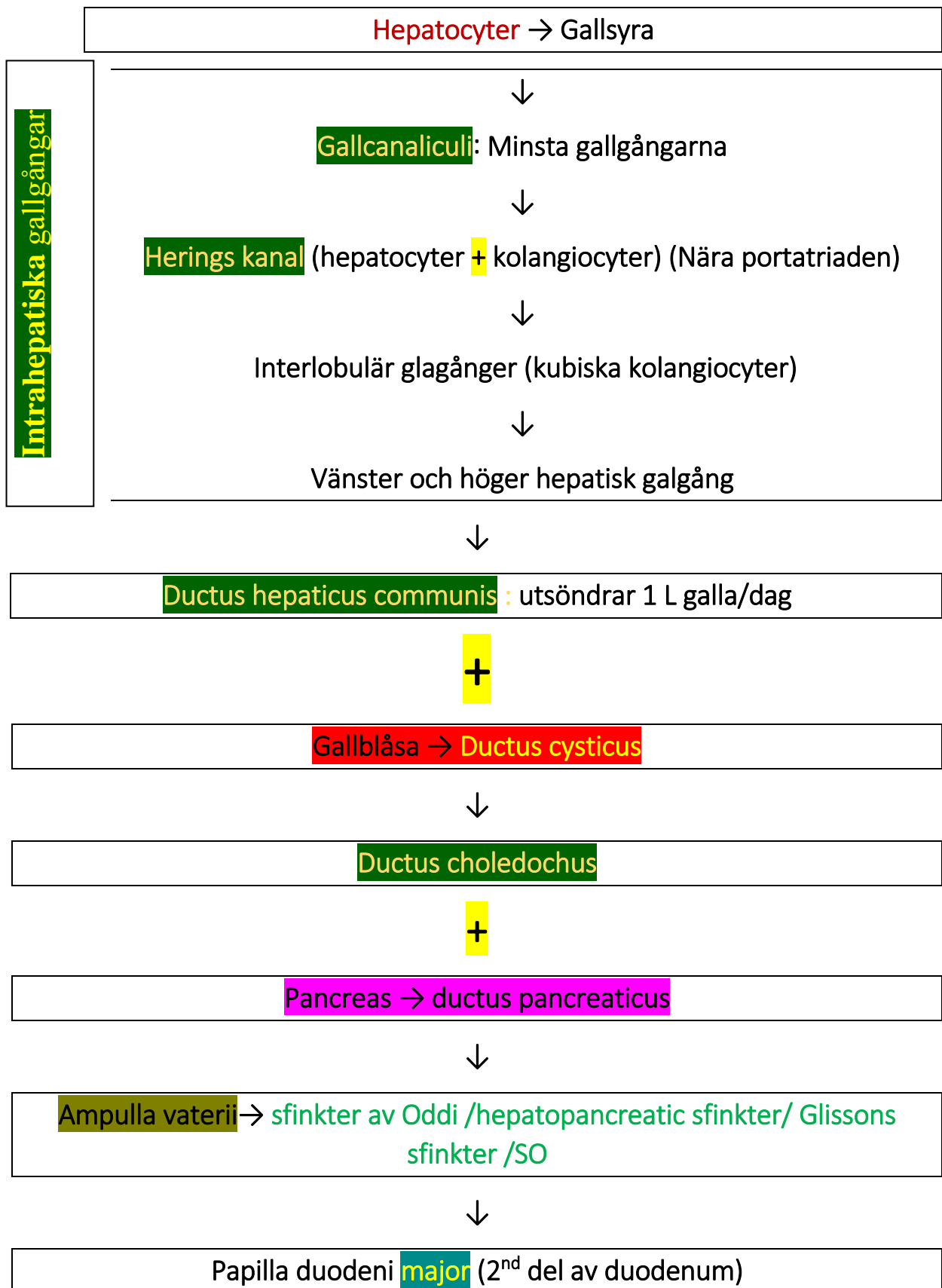


Leverns acinier uppdelning enligt funktion





Prov	Från	Klinisk betydelse
SG  T = AST 20% Cytoplasm 80% Mitokondri	Lever Skelettmuskel  Hjärtmuskel Röda blodkroppar	Leverns Zon III har mkt mitokondrier då AST höjning ses vid t.ex. toxiska leverskador vid acetaminofen/paracetamol
SGPT =  ALT Endast cytoplasm	L ever Skelettmuskel Njurarna Hjärtmuskel	ALT-nivån är mer Leverspecifik än AST.





Kunskapsprovet.com

Pancreas → Ductus pancreaticus accesorius → Papilla duodeni minor (2nd del av duodenum)-Mer proximal!



BLODKRETSLOPPET I LEVERN

Levern får blod från två ådror.

